Medical Library

188

Zur

Casuistik der Caries sicca des Schultergelenkes.

Inaugural-Dissertation

zur

Erlangung der Doctorwürde

in der

Medicin, Chirurgie und Geburtshülfe,

welche

nebst beigefügten Thesen

mit Zustimmung der Hohen Medicinischen Facultät der Universität Greifswald

am

Sonnabend, den 24. März 1883,

Mittags 12 Uhr,

öffentlich vertheidigen wird

Hermann Wiese,

pract. Arzt.

Opponenten:

Drd. **Richard Wintersohle**, pract. Arzt.
Drd. **Fritz Schmidt**, pract. Arzt.
Drd. **Leopold v. Ingersleben**, pract. Arzt

Greifswald.
Druck von Julius Abel.
1883.

Seiner

lieben Mutter

gewidmet

vom

Verfasser.

Digitized by the Internet Archive
in 2026

https://archive.org/details/IA40153715_0482

Tagtäglich lehrt uns die Erfahrung der chirurgischen Praxis, das die granulösen Entzündungen der Knochen und Gelenke zu den malignesten Erkrankungsformen derselben gehören. Es erklärt sich dies zum Theil direct aus dem Umstande, dass eine gewisse Zahl dieser granulösen Entzündungen unzweifelhaft auf tuberkulöser Infection beruht. König[1]) giebt geradezu an, dass sich beide Begriffe „fungöse Gelenke“ und „Gelenktuberkulose“ decken und behauptet, dass es sich bei der Arthritis granulosa um eine Erkrankung handelt, die nicht nur das pathologisch-anatomische Bild der miliaren Tuberkulose bietet, sondern welche auch vollständig denselben klinischen Verlauf hat, wie man ihn an anderen Organen bei tuberkulöser Erkrankung beobachtet. Er glaubt, als Resultat seiner sorgfältigen Untersuchungen folgende drei Behauptungen aufstellen zu dürfen: 1) Das charakteristische Gewebe, welches man beim Fungus der Gelenke theils im Knochen, theils in der Synovialis findet, ist tuber-

[1]) Deutsche Zeitschrift für Chirurgie, Band XI. Seite 531. Leipzig 1880.

kulöse Granulation; 2) der Verlauf der fungösen Gelenkerkrankung im lokalen klinischen Bilde entspricht vollkommen einer tuberkulösen Entzündung anderer Organe; 3) der bekannte Ausgang einer Anzahl von Fällen spricht dafür, dass man es in der That mit einer lokalen Tuberkulose zu thun hat, die Miliartuberkulose in Fällen von Gelenkfungus konnte nur auf das erkrankte Gelenk zurückgeführt werden, da die Autopsie das Fehlen jedes anderen Erkrankungsherdes nachwies.

Wir wissen aber, dass dies viel zu weit gegangen ist. Hierauf weist Prof. Vogt[1]) hin, indem er sagt, dass viele Fälle von granulirender Arthritis ohne anamenstische Anhaltspunkte leicht als skrophulöse oder tuberkulöse Lokalerkrankung gelten können, nicht nur im klinischen Bilde, sondern auch im pathalogisch-anatomischen Befund; Prof. Vogt hat in mehreren solcher granulösen Knochen- und Synovialherde, welche sich bei vor- und nachher Gesunden im unmittelbaren Anschluss an Scharlach und Thyphus entwickelt hatten, die histologischen Befunde der lokalen Tuberkulose constatiren können.

Auch Lücke[2]) giebt zwar die Wichtigkeit der

---

[1]) Chirurgische Krankheiten der oberen Extremitäten, Seite 173. Stuttgart 1881.

[2]) Deutsche Zeitschrift für Chirurgie, Band XIII, Seite 300.

Tuberkulose in Bezug auf die Aetiologie der chronischen Knochenentzündungen zu, doch behauptet er, dass letztere auch aus anderen Ursachen, die prognostisch viel günstigere Chancen bieten, hergeleitet werden können und zwar aus Ablagerung der Noxen der Infectionskrankheiten in den Gelenken, so des Typhus, Scharlach, Masern, Erysipelas, Gonorrhoe, Syphilis.

An einer andern Stelle äussert sich Lücke[1]) noch genauer. Nicht alle chronischen Knochenentzündungen verlaufen wie klinische Tuberkulose, wenn in ihnen auch der histologische Tuberkel gefunden wird; es muss deshalb nach anderen Quellen gesucht werden, und zwar sind dies Herde, welche nach akuten Infectionskrankheiten im Knochen zurückbleiben. Diese Depots können entweder noch im Verlauf der primären Erkrankung zu sekundären Gelenkentzündungen Anlass geben, oder sie können noch Jahr und Tag latent bleiben und nach langer Zeit auf eine äussere oder innere Veranlassung hin wieder lebendig werden. Diese krankhaften, lange latent bleibenden Depots würden sich allerdings nicht in der Synovialis finden, die täglich dem Reize der Bewegung ausgesetzt ist, sondern die Knochensubstanz wäre das geeignete Ter-

---

1) Deutsche Zeitschrift für Chirurgie, Band XIV. Seite 408.

rain für die langsame Entwicklung von einmal gesetzten Herden und nur hier könne ein Prozess so lange latent bleiben, dass er mit der veranlassenden Krankheit gänzlich ausser Zusammenhang zu stehen scheint.

Die Frage würde endgültig gelöst sein, wenn man die specifischen Tuberkelbazillen bei jeder Arthritis granulosa finden würde; dies hat man jedoch durchaus nicht immer nachweisen können, ein Umstand, der allerdings bei der Feinheit des Objectes auf bis jetzt noch mangelhafte Untersuchungsmethoden geschoben werden könnte.

Eine typische granulirende Gelenkentzündung, die ebenfalls sicher nicht auf tuberkulöser Basis steht, ist die Caries sicca.

Es ist dies eine Krankheit, die man nahezu als spezifisch für das Schultergelenk annehmen kann, und welche erst in neuerer Zeit von Volkmann genauer untersucht beschrieben und als Caries sicca bezeichnet worden ist.

Volkmann[1]) nennt sie kurz eine entzündliche Atrophie der Knochen. Die erste Aeusserung der Entzündung ist Bildung von Granulationsgewebe, das Knochen und Knorpel anfrisst und unregelmässige

---

[1]) Berliner klinische Wochenschrift, No. 43. Jahrgang 1867.

Defecte verursacht. Sekundär entwickeln sich auch Granulationen von der Synovialis, welche zwischen die Gelenkflächen hineinwuchern und das Gelenk ankylotisch machen. Beide Granulationsmassen vereinigen sich und verzehren den Knochen weiter. Beim Knochen tritt die Granulationsbildung in den Vordergrund, während bei der Synovialis Schrumfung und Obliteration vorherrscht. — Ausser dieser Einschmelzung der Knochensubstanz durch Granulationen unterscheidet Volkmann noch einen zweiten unabhängigen Prozess, nämlich eine allgemeine conzentrische Atrophie des Knochens, ein Zusammenschieben der spongiösen Substanz durch Verengerung der Diploëmaschen. — Was den ersten Prozess anbetrifft, so unterscheidet Volkmann streng das Granulationsgewebe der Caries sicca und das der gewöhnlichen fungösen Omarthritis. Die Granulationen bei Caries sicca sind hart, fibrös, fast knorplig, und sitzen auf dem Knochengewebe fest; die der Myelitis granulosa sind „dunkelroth, schlottrig-oedematös, nur lose verbunden mit dem darunter liegenden Knochen.“ Aus der festen Beschaffenheit der Granulationen und dem innigen Zusammenhange mit dem Mutterboden schliesst Volkmann, dass sie zum Theil entkalkter Knochen sind und stützt diese Behauptung durch einen mikroskopischen Befund; er sah nämlich „das Knochen-

gewebe an den Zerstörungsflächen hin und wieder in einem schmalen Saume vollständig entkalkt und die kalkfreie fasrig gewordene Grundsubstanz direct in die darüber liegende, sehr gefässarme Schicht glasiger Granulationen übergehend.“ Er spricht die Vermuthung einer primären Erkrankung des Knochengewebes selbst aus; der Knochen wird entkalkt, atrophirt, mit ihm die Gelenkhöhle; die Synovialis schmiegt sich an den schwindenden Knochen an, wird zur Bildung von Granulationen gereizt, die in den einschmelzenden Knochen nachwachsen. — Auch die Formen der Defecte, welche einerseits durch die Caries sicca, andrerseits durch die fungöse Knochenmarkentzündung hervorgerufen werden, unterscheidet Volkmann streng. Bei Caries sicca findet man unregelmässige Stümpfe der Gelenkenden mit unregelmässigen zackigen Exkavationen; sie gehen von der Gelenkfläche her in den Kopf hinein und umziehen ihn an seinem Halse. Die bei der eiterigen Caries entstandenen Defecte sind mehr glattflächig, herrührend von dem artikulären Druck; auch gehen sie leichter in einander über und schmelzen den Knochen regelmässiger ein.

Die allgemeine conzentrische Atrophie hat Volkmann an drei schönen Präparaten beschrieben. Der Durchschnitt des Collum chirurgicum ist bei allem ver-

ändert, verkleinert bei sonst intacten Cortikallamellen und sklerosirtem inneren Gefüge; er stellt statt des normalen Ovales ein unregelmässiges Viereck dar. Diese Atrophie geht wesentlich subchondral vor sich, weil Volkmann einmal ein Stück sozusagen eingesunkenen, normalen Gelenkknorpels gesehen hat $^1/_2$ cm unter der normal gedachten Gelenkfläche. Die Absorption muss also interstitiell sein; entzündlich muss sie wiederum sein, weil sie akut und unter Schmerzen verläuft.

Die den fortschreitenden Schwund der Knochensubstanz begleitende Schrumpfung der Synovialis zieht die umgebenden Theile fest zusammen und lokalisirt die Entzündung; deshalb fehlt die periartikuläre Gewebsinfiltration, die sonst die Arthritis granulosa begleitet und zu der synonymen Bezeichnung Tumor albus geführt hat. Die Erscheinungen der Atrophie werden dadurch noch mehr markirt. — Da nun die Eiterung und damit Säfteverlust fehlt, kein Fieber da ist, auch keine spontanen Schmerzen, so ist das sonstige Befinden der Patienten gut, und sie können sogar blühend aussehen. — Die manchmal bei Caries sicca beobachtete Eiterung erklärt Volkmann folgendermassen: Es können durch die Granulationen keilförmige mit der Spitze gegen das Centrum des Schulterkopfes gerichtete Knochentheilchen abgelöst werden,

die als Sequester wirken und Eiterungen hervorrufen; letztere können jedoch nur lokal sein wegen der Obliteration der Gelenkhöhle. Doch können auch wohl kleine Fistelgänge entstehen; bei schlechten constitutionellen Verhältnissen giebt Volkmann sogar die Möglichkeit des Entstehens von ausgedehnten Eiterungen zu. Bei ausgesprochener Caries sicca hat er sie nicht beobachtet.

Wenn Volkmann nun auch zugesteht, dass die Defecte bei Caries sicca und der gewöhnlichen fungösen Caries einem ähnlichen oder gar identischen Prozesse ihre Entstehung verdanken, so hat die concentrische Atrophie, die er als mit Caries sicca immer verbunden darstellt, sicher etwas ganz eigenthümliches. Man darf also annehmen, dass er die Caries sicca scharf von der eiterigen Caries, die er an anderen Orten als fungöse oder tuberculöse Entzündung bezeichnet, trennt.

Hueter[1]) hält die Caries sicca nur für eine Modification der gewöhnlichen granulirenden Arthritis. Im Knochen entwickeln sich primär Granulationen, welche die Knochensubstanz schnell zum Schwund bringen, ohne dass man die vorgängigen echt entzündlichen Wucherungsprozesse nur recht wahrgenommen hat.

---

[1]) Spezielle Chirurgie, Seite 763. Leipzig 1882.

Die secundäre Mitbetheiligung der Synovialis hält er für pannöse, nur zuweilen granulirende Entzündung. Die geringe Steignng der Granulationen zum eiterigen Zerfall leitet er daraus ab, dass ihre Entwickelung nicht auf skrophulöser Basis beruht.

Albert[1]) in Wien schliesst sich der Ansicht Hueters: „Die Caries sicca ist eine granulirende Osteomyelitis mit Synovitis hyperplastica laevis," an; nur bezeichnet er die Osteomyelilis ausdrücklich als fungös.

Bardeleben[2]) nimmt gar keine specifische Caries sicca des Schultergelenkes an, erwähnt sie vielmehr garnicht und reiht sie stillschweigend in die fungösen Entzündungen mit Ausgang in Caries, die Omarthrocace. Das wesentliche bei dem Process ist nach ihm Zerstörung des Knochens und Eiterung. Letztere tritt nach seiner Behauptung immer ein, doch isolirt an verschiedenen Theilen des Gelenkes, so in der Achselhöhle, zwischen Musculus subclavius und Scapula, ferner in dem Fortsatz der Synovialis, welcher den langen Kopf des M. biceps begleitet, endlich auch an der hinteren Seite des Schulterblattes. Diese

---

[1]) Lehrbuch der Chirurgie und Operationslehre Band II, Seite 334. Wien und Leipzig 1882.

[2]) Lehrbuch der Chirurgie und Operationslehre Band IV, Seite 662. Berlin 1876.

Abscesse können Wanderungen antreten und fern vom Gelenk sich nach aussen öffnen; so z. B. können sie sich an der vorderen Brustwand bedeutend ausdehnen und sekundär zur Rippencaries führen oder in die Brusthöhle perforiren.

König[1]) schliesst sich wiederum mehr der Ansicht Volkmanns an; nur erweitert er das Krankheitsbild etwas. Er nimmt die Caries sicca nicht als spezifisch für das Schultergelenk an und behauptet das öftere Eintreten der Eiterung, ohne auf die Erklärung Volkmanns dafür zu rekurriren. Auch nimmt er für manche Fälle einen malignen Charakter an, indem er noch 2 Resectionen wegen Caries sicca allgemeine Tuberkulose beobachtet hat.

Prof. Vogt[2]) hält die Caries sicca für eine typische Form der primärostealen Omarthritis granulosa. Die Granulationen rareficiren die Knochensubstanz sehr schnell, ohne dass sie nachher in Eiterung übergehen; die sekundäre Betheiligung der Synovialis ist entweder pannös oder granulös. Lokale Eiterung oder allgemeine Tuberkulose sind dabei selten.

Letztere Ansicht ist wohl als vollständig richtig und massgebend zu erachten. Sie stellt die Caries

---

[1]) Lehrbuch der speciellen Chirurgie, Band II, Seite 387. Berlin 1877.

[2]) Chirurgische Krankheiten der oberen Extremitäten, Seite 249.

sicca in die Reihe der granulirenden Arthritiden, von denen sie sich wiederum im klinischen Bilde, im pathologischen Prozess und vor allem durch die günstige Prognose hinsichtlich der allgemeinen Tuberkulose unterscheidet.

Das klinische Bild, in welchem sich uns fast alle Fälle von Caries sicca präsentiren, ist im wesentlichen immer dasselbe. Ohne dass sich eine greifbare Ursache finden liesse, entwickelt sie sich meist bei jugendlichen kräftigen Individuen. Keine Skrophulose oder Tuberkulose besteht, keine Infectionskrankheit ist vorausgegangen, selten kann ein traumatischer Insult des Schultergelenkes als Ursache angegeben werden. Es stellt sich ein Schmerz ein, der von den Patienten oft als ein rheumatischer bezeichnet wird; die Bewegung wird immer mehr behindert, weil der Schmerz zunimmt, und schliesslich wird der Arm deshalb ganz in Ruhe gestellt. Von den 4 Cardinalsymptomen der Entzündung besteht nur das eine, der Schmerz, welcher allerdings sehr heftig ist und in Neuralgieen des ganzen Brachialplexus ausarten kann. Die entzündliche Schwellung besteht nicht nur garnicht, sondern an ihre Stelle tritt sogar eine allmählig zunehmende Atrophie des ganzen Schultergürtels in seinen muskulösen und knöchernen Bestandtheilen. Die Schulter magert ab,

die Gelenkgegend sinkt ein, der Oberarm wird stark verkürzt. Das Eingesunkensein der Schulter lässt das Acromion stark hervortreten, und da man unter demselben keinen normalen Schulterkopf fühlt, so kann durchaus eine Luxatio subcoracoidea vorgetäuscht werden. Man hat früher in der That die Möglichkeit einer spontanen Luxation und Subluxation durch Erschlaffung der Kapsel und Herabsinken des Armes angenommen, und damit sicher viele Fälle von Caries sicca gemeint; der Luxation widerspricht natürlich schon die Verkürzung des Oberarmes und die Unfühlbarkeit eines normalen Schulterkopfes unter dem Processus coracoideus. Der atrophische Schulterkopf schiebt sich allerdings manchmal etwas mehr nach dem Processus coracoideus hin, ein Umstand, der für die functionelle Prognose von Wichtigkeit ist; aber von einer Luxation kann keine Rede sein, wenn auch der Arm ganz wie bei dieser etwas abduzirt steht. So schreitet der Prozess ohne Eiterung, ohne Fieber mehr und mehr vorwärts und schliesst in 1—2 Jahren mit einer festen fibrösen Ankylose ab. Eiterung tritt nur in wenigen Fällen ein und wenn sie eintritt, so kann sie nie die ganze Gelenkhöhle ergreifen, denn die ist fast ganz obliterirt; sie ist ganz lokol, kann sich aber, wie jeder andere Abszess ausdehnen und Wanderungen antreten. Volkmanns Erklärung für

die Eiterung klingt zwar etwas gezwungen; doch lässt sich im Grunde nichts dagegen einwenden und ist sie einstweilen zu acceptiren. Jedenfalls geht den Granulationen die Neigung zu vereitern ab. Die nach granulirenden Schultergelenkentzündungen beobachtete Tuberkulose ist vielleicht garnicht auf echte Caries zu beziehen, sondern als Folge fungöser Caries zu betrachten, die beim Schultergelenk ebensogut vorkommt wie an anderen Gelenken.

Der pathologische Prozess der Einschmelzung des Schulterkopfes hat ebenfalls seine Eigenthümlichkeit hinsichtlich der Beschaffenheit der Granulationen und der durch sie erzeugten Defecte. Zunächst Volkmann's Behauptung, dies eigenthümliche Gewebe seien gar keine Granulationen, sondern entkalkter Knochen. Das Gewebe an und für sich sieht wirklich so aus wie durch Säuren entkalkter Knochen; es ist eine harte bindegewebige Masse, die den histologischen Bau des Knochens nicht mehr erkennen lässt. Doch sind die einzelnen Stücke des Gewebes von einander getrennt, sie haben oft eine eigenthümliche Pilzform, abgeschlossen von ebenso geformten Nachbarn. Dies wäre aus der Entkalkung des Knochens nicht zu erklären. Letztere müsste ein chemischer Prozess, eine Auflösung der Kalksalze etwa in der Kohlensäure des Blutes sein. Wie sollte es nun geschehen,

dass diese Auflösung so unregelmässig von Statten geht, hier schneller dort langsamer und dass das übrigbleibende Knochenbindegewebe nicht eine zusammenhängende verfilzte Masse bildet? Wenn man Präparate von beginnender Caries sicca sieht, wo die einzelnen Granulationsherde noch durch gesunden Knochen getrennt sind, so muss man diese Vermuthung zurückweisen. Doch haben die Granulationen eine eigenthümliche derbe Beschaffenheit, fühlen sich fast wie Faserknorpel an; so oder auch nur ähnlich findet man sie nie bei eiteriger Caries; Die Frage, ob das von der Synovialis neugebildete Gewebe Granulation oder Pannus ist, ist schwer zu entscheiden. Beides ist möglich und oft genug mögen sich beide neben einander entwickeln.

Die Defecte am Schulterkopf sind mehr oder weniger bei allen Präparaten dieselben, und es kann in dieser Beziehung auf die spätere Beschreibung des speziellen Präparates hingewiesen werden.

Die Prognose der reinen Caries sicca ist quoad vitam günstig zu stellen. Eiterung und Tuberkulose, welche die fungiöse Caries so eminent gefährlich machen, dass unter Umständen die verstümmelndsten Operationen gemacht werden müssen, kommen hier selten vor. Desto schneller wird aber der Arm

ausser Function gesetzt wegen der heftigen Schmerzen und zum Theil auch durch die Muskulatrophie.

Die einzig zulässige Therapie bei Caries sicca ist die Resection des erkrankten Schulterkopfes. Fixation im Gypsverband und durch permanente Extension, die z. B. bei beginnenden Coxitiden manchmal so vorzügliche Dienste leisten, nützen hier erfahrungsgemäss garnichts. Die Resection wird natürlich nur zur Functionsverbesserung vorgenommen. Die Sägefläche soll sich nun normal in die Cavitas glenoidea einstellen; aber leider ist letztere meist ebenfalls sehr verändert, oft auch, wie schon oben erwähnt, der Kopf etwas nach dem Processus coracoideus hin verschoben, wodurch eine ordentliche Nearthrosen-Bildung sehr erschwert ist. Deshalb wird die Funktion meist nicht sehr vorzüglich, doch immerhin annehmbar und jedenfalls besser als die bei gar keiner Therapie unvermeidliche Ankylose.

Alle Fälle von echter Caries sicca geben klinisch und im pathologischen Prozess immer dasselbe Bild, und man kann jeden einigermassen ausgesprochenen Fall als Typus hinstellen. Ein sehr schöner Fall gelangte in der hiesigen chirurgischen Klinik im Sommer 1882 zur Operation und wurde mir zur Beobachtung und Beschreibung überwiesen. Im Folgenden gebe ich die Krankengeschichte und Beschrei-

bung des durch die Resection gewonnenen Präparates, deren Verständniss durch 2 Abbildungen erleichtert wird.

Wilhelm T., ein 18jähriger Seminarist, stammt aus einer Familie, die nach der Anamnese zu urtheilen nicht constitutionell belastet ist. Er selbst hat Masern, Typhus und Diphteritis überstanden, jedoch in so früher Zeit, dass sich seine jetzige Erkrankung mit keiner dieser Infectionen in directe Beziehung bringen lässt. Im August 1881 nun merkte er plötzlich, dass die Bewegung des linken Armes ihm im Schultergelenk Schmerzen verursachte, nachdem er vorher noch immer damit hatte turnen können. Die Schmerzhaftigkeit nahm zu, der Arm wurde dünner, die Schulter flacher und spitzer, der Oberarm allmählig um 10 cm kürzer als der rechte. Der ganze Prozess verlief ohne Eiterung, ohne Fieber, ohne spontane Schmerzen; der Arm konnte allerdings mit Hülfe anderer bis zur Schulterhöhe abduzirt werden, doch durfte dies nicht zu schnell geschehen, sonst stellte sich heftiger Schmerz ein. Im weiteren Verlaufe der Krankheit wurde die active Beweglichkeit gleich Null. Das Befinden des Patienten sonst war gut, er hatte Appetit, schlief gut, kurz, sonst war er gesund. Die Bewegungen des Unterarmes und der Finger waren nicht gestört. Derivantien,

Electricität und Fixation des Armes im Gypsverband 3 Wochen hindurch besserten nichts an seinem Zustande, und so stellte er sich am 18. Juli 1882 in der chirurgischen Klinik vor. Am 21. wurde die Resection vorgenommen. Die Wunde heilte gut; nach 3 Wochen verliess Patient das Bett und die Nachkur begann mit passiven und activen Bewegungen und Anwendung der Electricität. Vier Wochen nach der Resection sah man noch den bedeutenden Unterschied zwischen den beiden oberen Extremitäten. Der linke Schultergürtel war in seinen muskulösen und knöchernen Bestandtheilen bedeutend gegen den rechten zurückgeblieben, resp. zurückgebildet worden. die linke Schulter war kürzer, wie die rechte, von einer Wölbung war kaum etwas zu bemerken; sie war spitz, scheinbar etwas gehoben und fiel steil nach abwärts ab. Der linke Arm entsprach der Dicke von 5 zusammengelegten Fingern; man fühlte den Humerus-Schaft fast direct unter der Haut. Muskelbäuche waren kaum zu fühlen, viel weniger noch von einander zu unterscheiden. Die Sehnen des M. pectoralis major und des latissimus dorsi waren erkennbar, doch schlaff und dünn entsprechend dem Muskelschwund. Der rechte Oberarm war 32 cm lang, der linke nur 29; der Unterschied betrug also 3 cm. Uebrigens war der Unterschied nach Angabe des Pa-

tienten vor der Operation über Fingerlänge, wie man es auch deutlich an Fig. I. sieht, die den Patienten kurz vor der Operation darstellt. — Das linke Schulterblatt vom Akromion bis zum inneren unteren Winkel mass 18, das rechte 20 cm. Der halbe Brustumfang in der Höhe des atrophischen linken pectoralis major war 34, rechts $36^1/_2$ cm. — Der Unterschied in den Zahlen ist geringer, als wie es bei der Inspection den Anschein hatte, und wie auch Fig. I. deutlich erkennen lässt.

Bei der Entlassung des Patienten aus der klinischen Behandlung am 1. Oktober 1882 hatten sich alle Verhältnisse in etwas gebessert. Der Arm konnte um ca. 70—80° abduzirt werden, Beugung und Streckung konnten auch in genügender Weise gemacht werden; Rotation mittelst des gebeugten Vorderarmes war auch möglich. Schmerz spürte Patient nur bei forcirter Hyperabduction.

Der Unterschied der beiden Schultergürtel war geringer geworden, wie schon die Inspection ergab und die Messung bestätigte. Der linke Arm war nur noch 2 cm zu kurz; die linke Schulter war wieder etwas gewölbter durch Vermehrung der Muskelsubstanz des deltoideus. Der Muskelbauch des biceps trat schon hervor. Die abduzirenden Muskeln des Armes vermochten schon einen ziemlichen Widerstand

zu überwinden. — Das obere Ende des Armes schien etwas unterhalb der Cavitas glenoidea zu stehen, nach vorn oder hinten war er nicht abgewichen. Die Längsachse des ruhenden Armes war parallel der des Körpers; die vor der Operation bestehende Abduction war also ausgeglichen.

Das durch die Resection gewonnene Präparat (Figur II.) entsprach der vermutheten hochgradigen Zerstörung des Humeruskopfes. Die Resection wurde in der Höhe der Tubercula in der Ebene des Collum anatomicum gemacht; a b stellt die Sägefläche dar. — Vom ganzen knöchernen Schulterkopf war als Rest nur das Stück a b c übrig geblieben, also höchstens $^1/_4$ der Knochensubstanz; es stellte eine Knochenplatte von 4—5 cm Dicke dar, die an einer Stelle einen ebenso hohen Höcker von etwa Kleinfingerdicke (c) hatte.

Alles andere war ersetzt durch Granulationen oder direkte Hohlräume. Der Gelenkknorpel war erhalten bis auf eine von Granulationen durchbrochene Stelle, und stellte so eine Knorpelkapsel von 1—2 mm Dicke dar. — Die Granulationen hatten die derbe, fibröse Beschaffenheit wie immer bei Caries sicca. Man konnte hauptsächlich 2 Massen unterscheiden, die jede für sich pilzartig gewuchert waren und den Knochen verzehrt hatten. Die exquisiteste

Pilzform zeigte namentlich das Granulationsstück d, das vom Knochenvorsprung c ausgehend zum Knorpel gelangt war und denselben durchbrochen hatte. Die zweite Granulationsmasse ist auch in Fig. II deutlich erkennbar. Die Basis hatte ganz die feste Beschaffenheit vom Stücke d; von der Spitze ging weicheres, mehr gefässhaltiges Bindegewebe nach dem Knorpel hin und verschmolz mit diesem.

Das ganze Präparat hatte natürlich nicht die gewölbte Form, wie sie Fig. II darstellt, sondern war unregelmässig comprimirt und musste künstlich zu der Form von Fig. II gebracht werden.

Dieser typische Fall von Caries sicca hat uns also wiederum gezeigt, dass es primärosteale granulirende Arthritiden giebt, die mit Tuberculose nichts zu thun haben, und dass König mit seiner Behauptung, wo sich im Gelenk Granulationen entwickeln, da geschieht es auf tuberkulöser Basis, viel zu weit gegangen ist. Denn Caries sicca ist nicht einmal die einzige Form von granulirenden Arthritiden ohne malignen Charakter. Die genaue Lösung der Frage, welche granulirenden Entzündungen sind tuberkulös, welche nicht? muss auf spätere Zeit verschoben werden bis uns das Wesen der Tuberkulose klargestellt ist und wir absolut sichere Beweismittel ihres Vorhandenseins in Händen haben.

Es ist eine endgültige Begrenzung der Gruppe der specifisch tuberkulösen Knochen- und Gelenkentzündungen neuerdings wieder um so mehr zweifelhaft geworden, als die Veröffentlichungen von Spina, die Koch'sche Beweismethode für die Spezifität der Tuberkelbazillen, jedenfalls nicht ausser Acht gelassen werden kann, so sehr wir selbst vom klinischen Standpunkte aus eine solche sichere Nachweismethode mit Freuden acceptiren müssten.

Am Schlusse meiner Arbeit erfülle ich die angenehme Pflicht, Herrn Prof. Vogt für die freundliche Hülfe, die er mir bei Anfertigung meiner Dissertation mit Rath und That zu Theil werden liess, meinen verbindlichsten Dank abzustatten.

Lebenslauf.

Hermann Wiese, Sohn des verstorbenen Bäckermeisters Wiese zu Konitz in Westpreussen, evangelischer Confession, ist geboren am 29. Februar 1860 zu Konitz. Seine erste Schulbildung genoss er in der Bürgerschule seiner Heimathstadt. 9 Jahre alt bezog er das Gymnasium ebendaselbst und verliess es Michaelis 1878 mit dem Zeugniss der Reife. Er widmete sich dem Studium der Medizin in Greifswald, wo er von dem damaligen Rector, Herrn Prof. Dr. Kiessling immatrikulirt und von Herrn Prof. Dr. Schirmer als Dekan in das Album seiner Fakultät inscribirt wurde. In Greifswald studirte er 7 Semester, in welcher Zeit er sein Tentamen physicum bestand; ein Semester studirte er in Berlin. Im Winter-Semester 1882/83 absolvirte er die medizinische Staatsprüfung und bestand am 14. März das Examen rigorosum.

Während seiner Studienzeit hörte er die Vorlesungen folgender Herren Dozenten:

In Greifswald:

Geh. Med.-Rath Prof. Dr. Budge: Präparirübungen. Deskriptive Anatomie. Anatomie der Sinnesorgane. Ausgewählte Capitel der Nervenlehre.

Dr. A. Budge: Osteologie und Syndesmologie.

Prof. Dr. Eulenburg: Arzneimittellehre. Arzneiverordnungslehre.

Prof. Dr. Frhr. v. Feilitzsch: Experimentalphysik. Wärmelehre. Physikalische Geographie.

Prof. Dr. Gerstaecker: Allgemeine und vergleichende Morphologie des Thierreichs. Ueber die verschiedenen Fortpflanzungsweisen im Thierreich.

Prof. Dr. Grohé: Allgemeine Pathologie. Spezielle pathologische Anatomie. Ueber Geschwülste. Cursus der pathologischen Anatomie.

Prof. Dr. Haeckermann: Gerichtliche Medicin.

Prof. Dr. Hueter: Allgemeine Chirurgie. Chirurgische Diagnostik. Operationslehre. Ueber Resectionen und Amputationen. Chirurgische Klinik. Operationscursus.

Prof. Dr. Landois: Physiologie. Entwickelungsgeschichte und Zeugungslehre. Physiologischer Cursus.

Prof. Dr. Limpricht: Chemie I. und II. Theil.

Prof. Dr. Mosler: Physikalische Diagnostik. Spezielle Pathologie und Therapie. Kehlkopfkrankheiten. Nervenkrankheiten. Medizinische Klinik.

Prof. Dr. Münter: Allgemeine Botanik. Botanische Exkursionen.

Geh. Med.-Rath Prof. Dr. Pernice: Theorie der Geburtshülfe. Krankheiten des Uterus. Gynäkologische Klinik.

Dr. v. Preuschen: Frauenkrankheiten. Geburtshülflicher Operationscursus.

Prof. Dr. Schirmer: Augenheilkunde. Die optischen Fehler des Auges. Augenklinik

Prof. Dr. Schüller: Verband- und Instrumentenlehre. Chirurgie der Geschwülste.

Prof. Dr. Sommer: Histologie und mikroskopische Anatomie. Vergleichende Anatomie.

Prof. Dr. Vogt: Spezielle Chirurgie. Zahn- und Ohrenheilkunde. Chirurgische Klinik.

In Berlin:

Prof. Dr. Leyden: Medizinische Klinik.

Prof. Dr. Schroeder: Gynäkologische Klinik.

Prof. Dr. Westphal: Klinik der Geistes- und Nervenkrankheiten.

Prof. v. Langenbeck: Chirurgische Klinik. Akiurgie.

Allen diesen seinen hochverehrten Herren Lehrern spricht der Verfasser an dieser Stelle seinen Dank aus.

Thesen.

I.

Die Caries sicca steht in keinem Zusammenhang mit Tuberkulose.

II.

Die Cirkumzision ist ein Schutzmittel gegen syphilitische Infection.

III.

Hochgradiges Hydramnion indizirt die künstliche Frühgeburt.

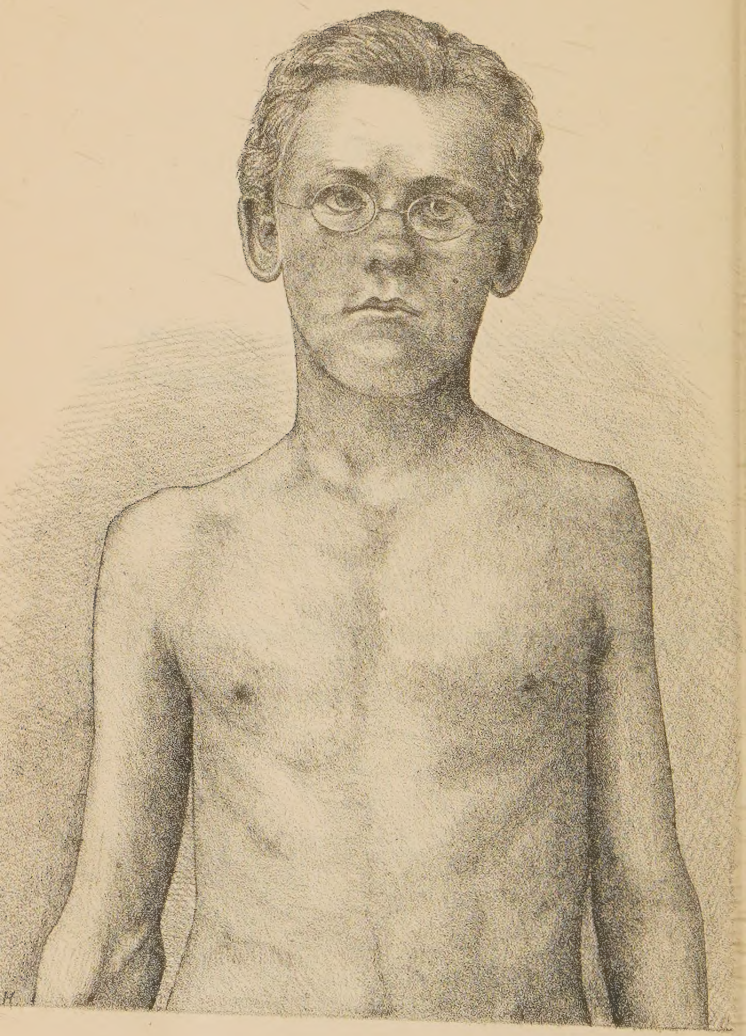

Lith. Anstalt von Julius Abel, Greifswald.

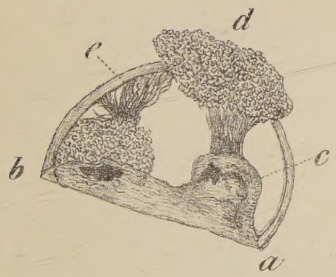
d
c
b
c
a